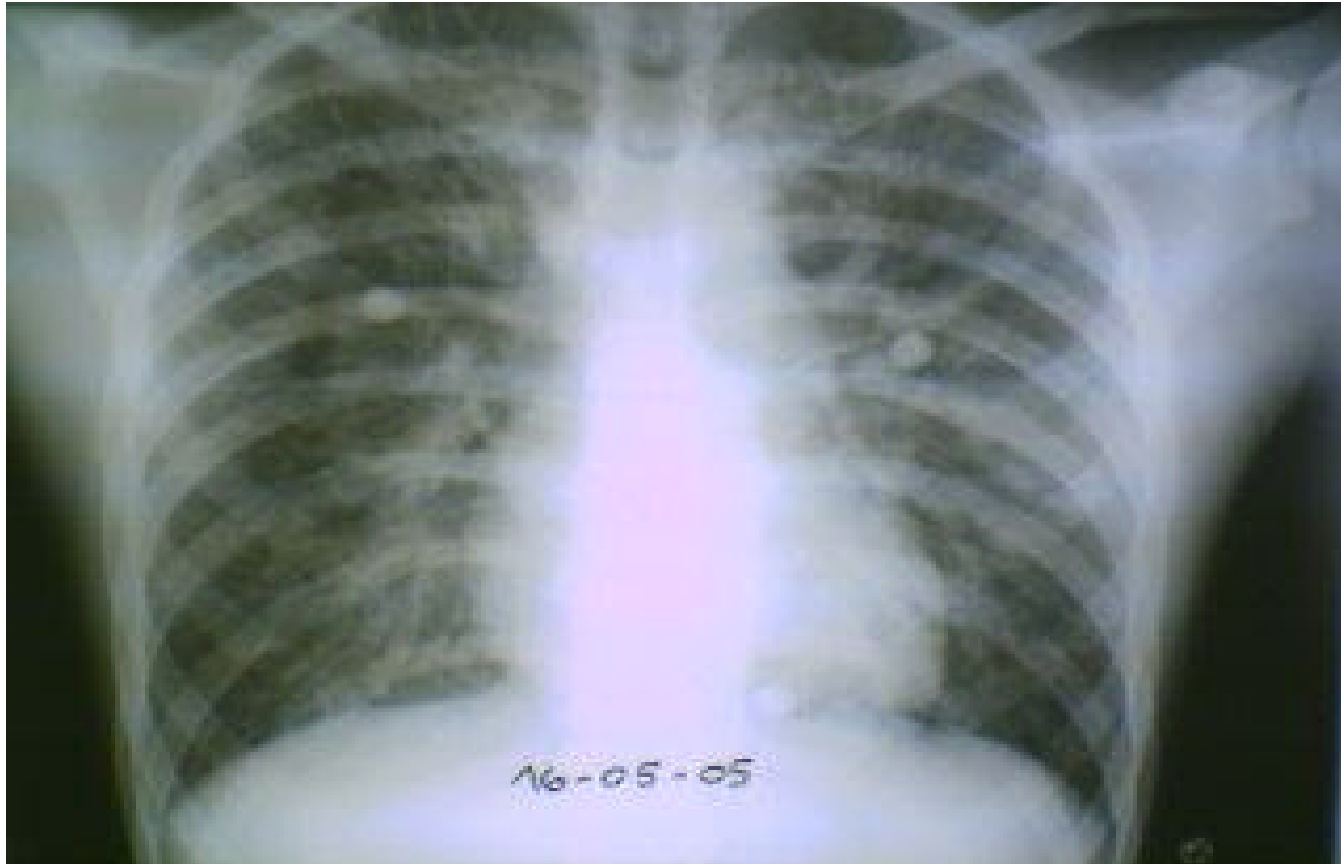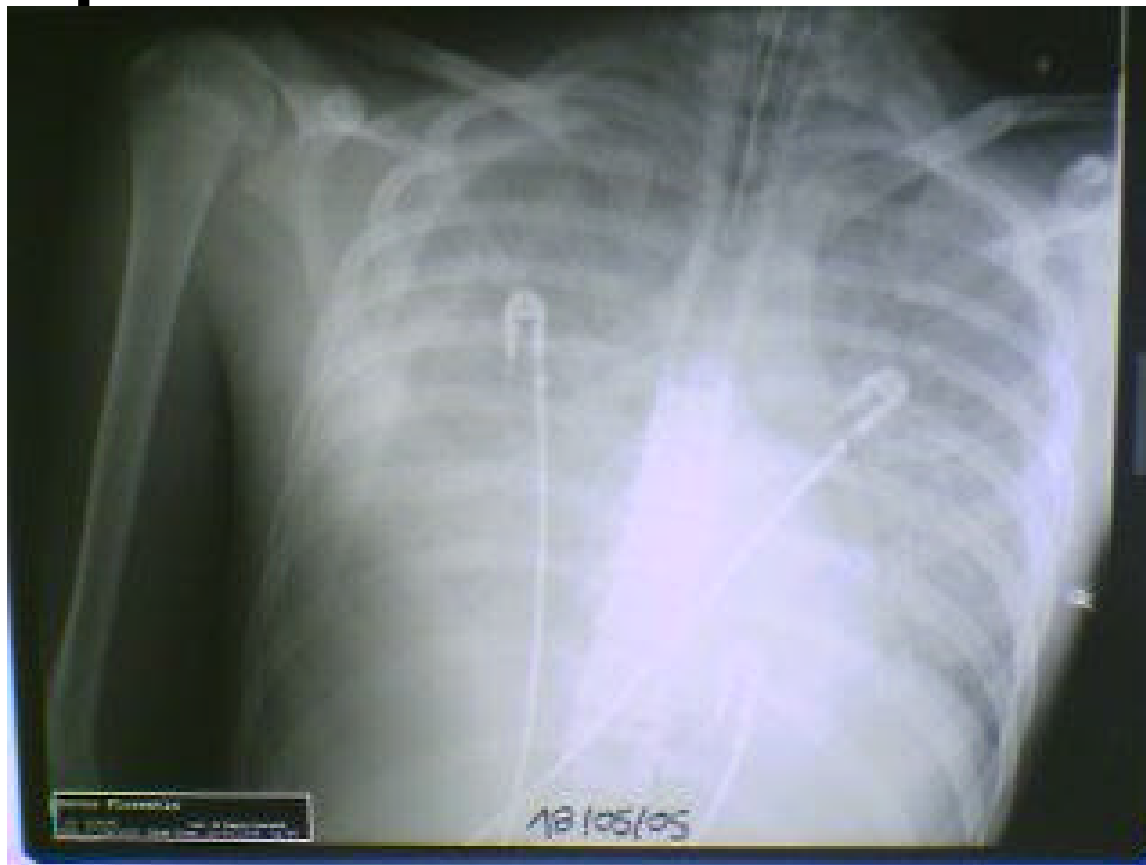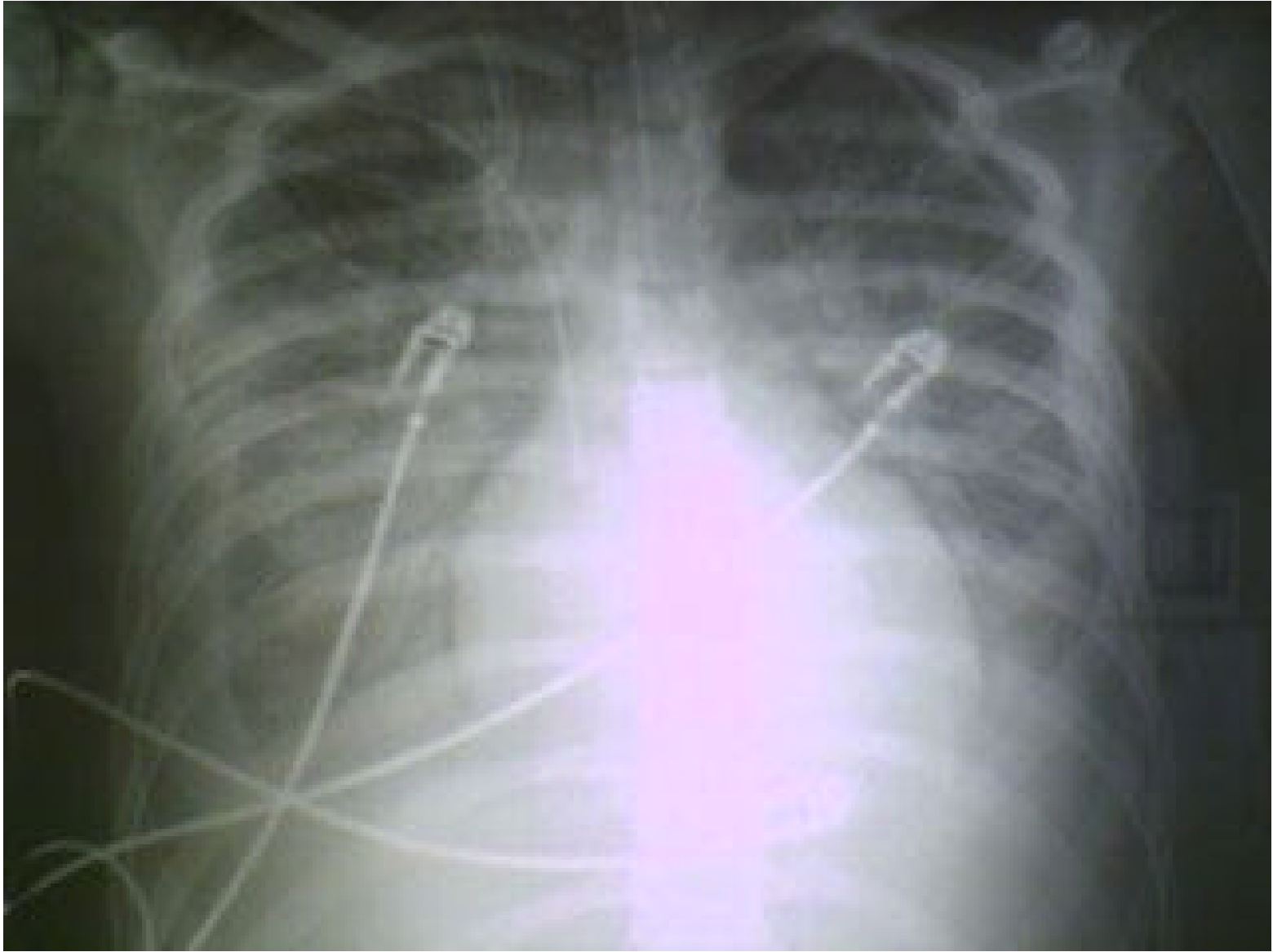


Patient 15 ans .
Détrresse respiratoire aiguë
Volumineuse adénopathie
axillaire droite.



Pneumopathie interstitielle
bilatérale puis alvéolo
interstitielle avec épanchements
pleuraux bilatéraux.

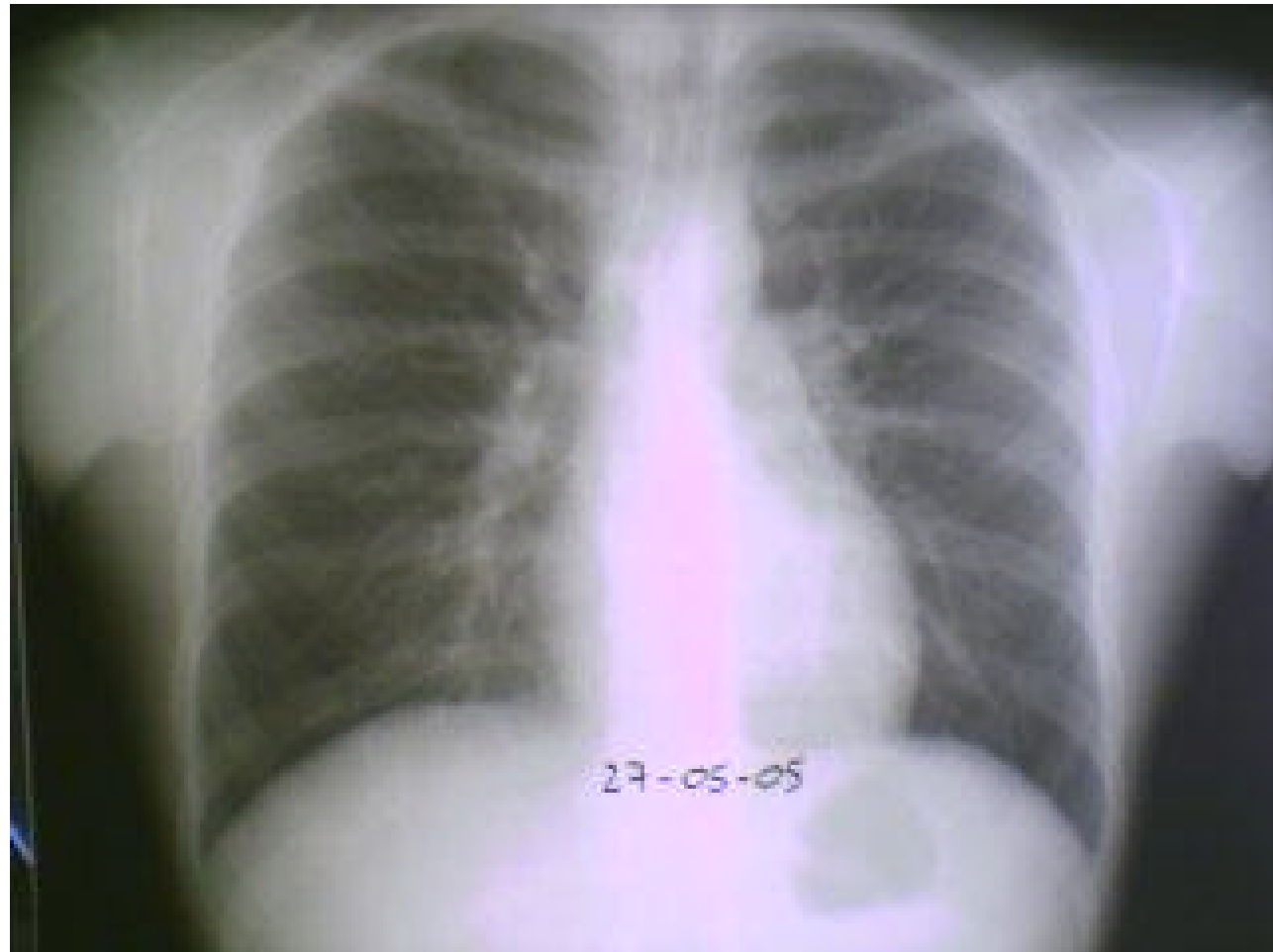



Traitements

Crise convulsive.
Intubation, ventilation.
Modification
thérapeutique.

Evolution clinique
favorable. Extubation à
J7



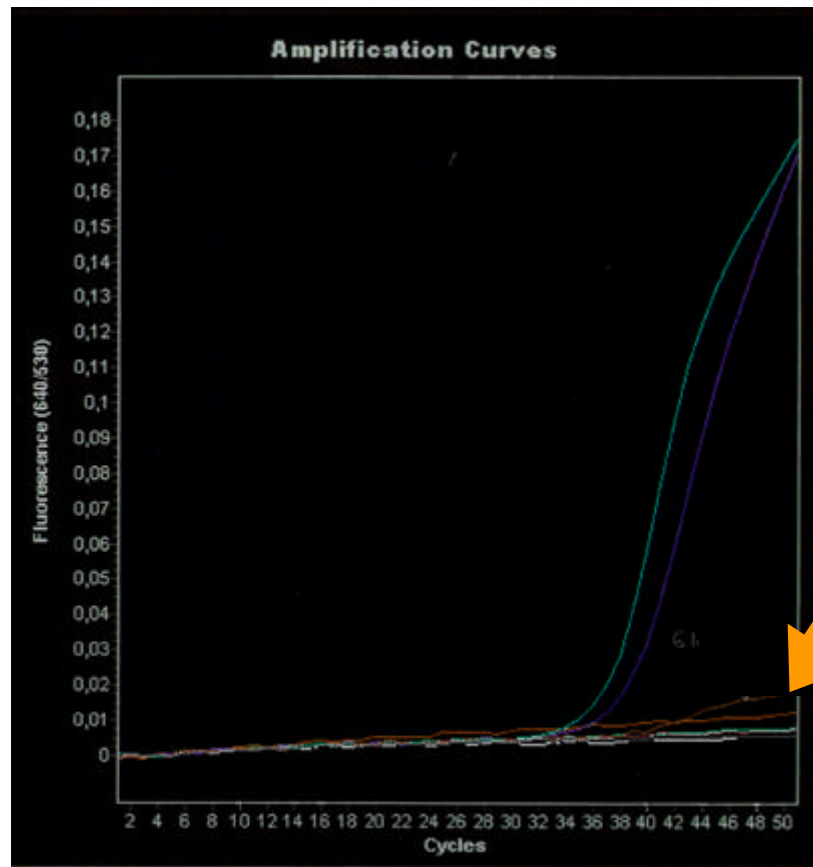
Poursuite du
traitement pour 15J au
total. Retours au
domicile.

Explorations réalisées:

- NFS: Leuco 13100/mm³,
PNN 10 192/mm³
- CRP: 38mg/l
- Sérologies négatives
- Liquide pleural exsudatif
- PL normale
- IRM cérébrale normale
- Adénopathie: examen direct et culture stérile

Sérologie Bartonella
Henselae positive à
taux significatif à deux
reprises.

A un mois , présence d'un adénophlegmon avec PRC
Bartonella henselae positive.



Conclusion: atteinte
pulmonaire dans le
cadre de la maladie des
griffes du chat



Atteinte rare (0.2%).
Evolution toujours
favorable (inferieure à
2 semaines).

Traitements

Evoquer le diagnostic.
Prélèvements pour
recherche histologique
et PCR (bonne
sensibilité et
spécificité).

